

1. なぜ膝が痛くなる？

手術をするような膝の痛みは

軟骨摩耗度だけ ではなく

アライメント (O脚 or X脚)

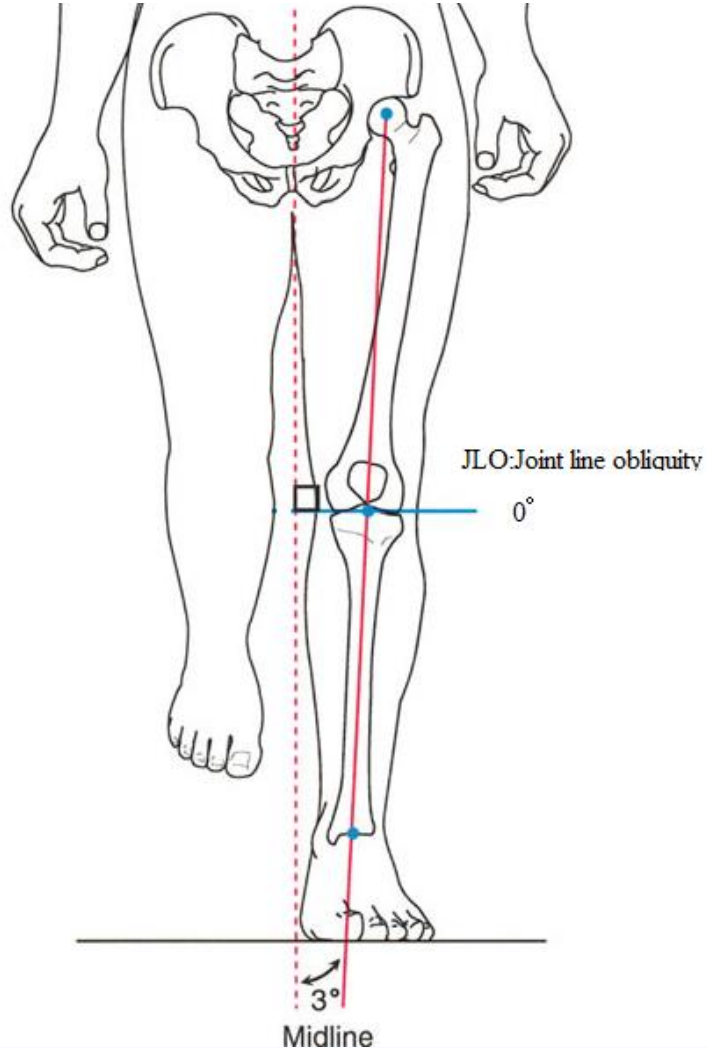
動揺性 (ぐらぐら感)

安静時痛 → MRIで髄内浮腫を確認

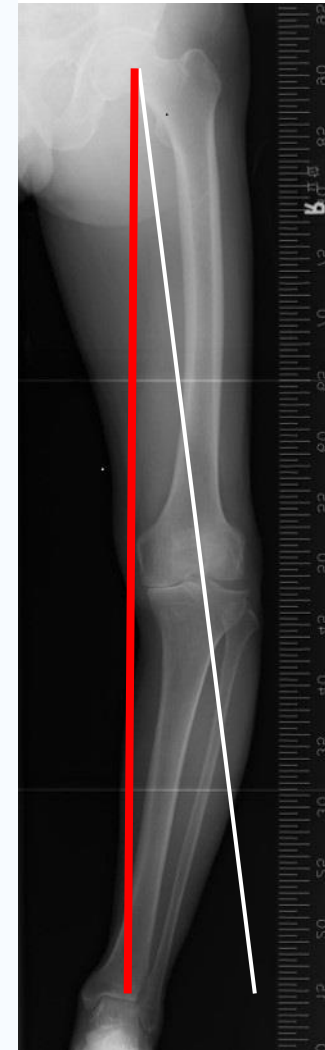アライメント (O脚)

O脚では、膝の内側に負担が集中

正常人の膝関節面は地面に平行
荷重線は膝中央を通る



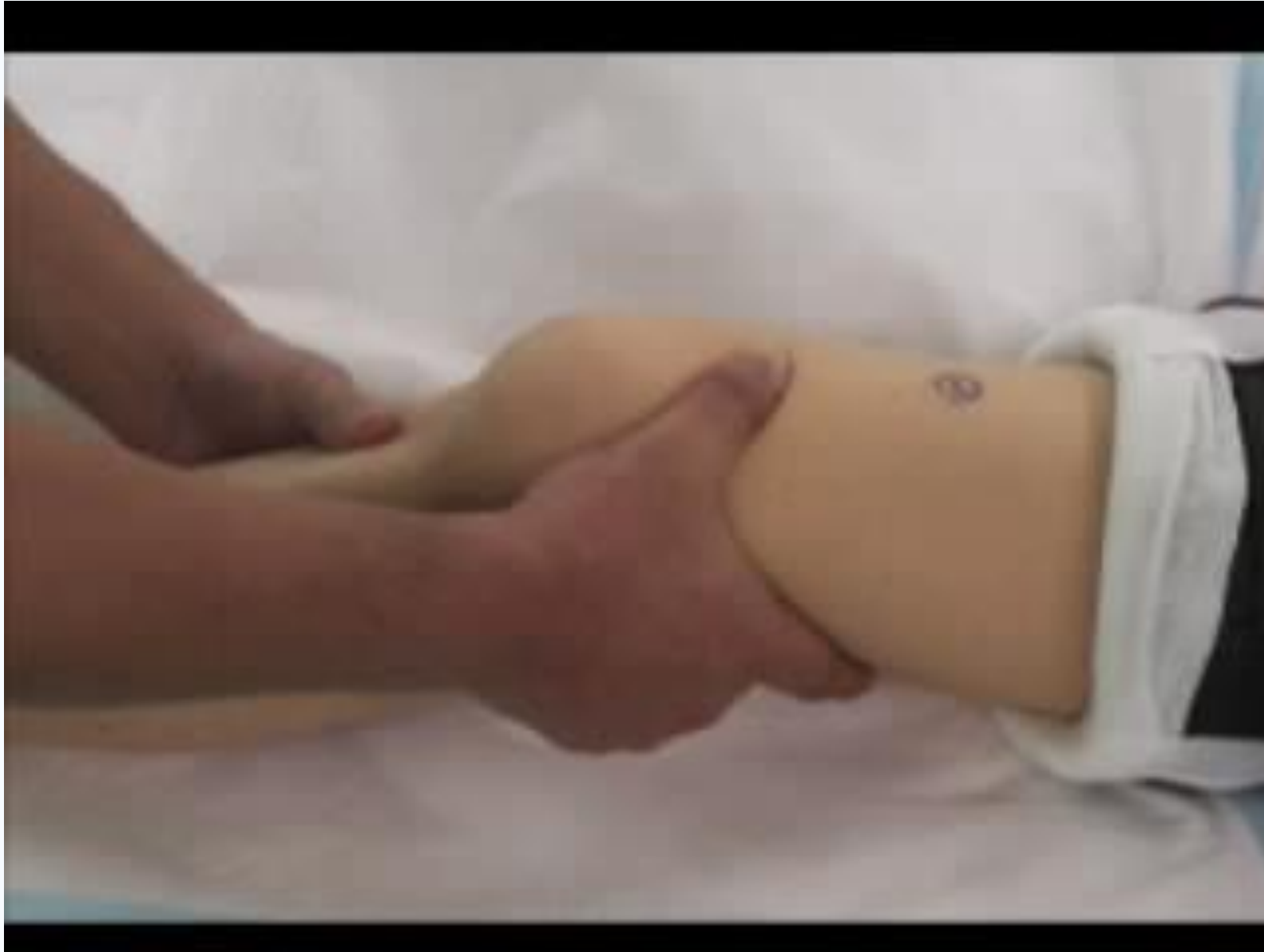変形性膝関節症では荷重軸線膝の内側を通るようになる



下肢全長

動揺性（ぐらぐら感）

ガクッとする＝膝動揺性
手術室にて、70歳、女性、左変形性膝関節症



安静時痛 (MRIで骨髓浮腫 = Bone edema)

60歳 女性 右膝

